

# Trattamento chirurgico conservativo protesico ai legamenti sacrospinosi nel prolasso utero-vaginale severo

di Davide De Vita<sup>1\*</sup>, Francesco Araco<sup>\*\*</sup>, Gennaro Auriemma<sup>\*</sup>, F. Auriemma<sup>\*</sup>, Francesco Sesti<sup>\*\*</sup>, Emilio Piccione<sup>\*\*</sup>

\* U.O. di Ginecologia-Ostetricia, Ospedale S. Francesco D'Assisi, Oliveto Citra, SA, Asl Salerno 2

<sup>1\*</sup> Dottorato di Ricerca in Terapie Chirurgiche Avanzate e Riabilitative del Pavimento Pelvico Femminile, Università "Tor Vergata", Roma

<sup>\*\*</sup> Sezione di Ginecologia e Ostetricia, Dipartimento di Chirurgia, Scuola di Medicina, Ospedale Universitario "Tor Vergata" Roma

## Riassunto

La chirurgia del prolasso degli organi pelvici risulta essere una delle procedure ginecologiche a cui la donna viene più frequentemente sottoposta nel corso della sua vita e presenta un'incidenza di recidiva significativamente alta. Negli ultimi anni sono state proposte numerose tecniche chirurgiche vaginali innovative, con l'ausilio di kit chirurgici e nuovi materiali protesici, che hanno proposto l'impianto più agevole e sicuro di protesi negli spazi vaginali, seppure non esenti da complicanze intra e postoperatorie. L'intolleranza al materiale protesico sintetico è stata tra le cause più frequenti ed insidiose di tale tipo di chirurgia. Le tecniche sviluppate, presso il Centre for Pelvic Reconstructive Surgery at Sydney Adventist Hospital sono state utilizzate presso l'U.O.C. di Ginecologia del P.O. di Oliveto Citra e presso la Clinica di Ginecologia-Ostetricia dell'Università "Tor Vergata", Roma, su 80 pazienti con prolasso utero-vaginale di III stadio, dal Settembre 2004 al Novembre 2006. Per ricostruire la fascia pubo-cervicale e retto-vaginale sono state utilizzate protesi in polipropilene (Gynemesh-Soft PS, 10x15cm - GyneMesh, Gynecare Ethicon). Nel I gruppo 35 (43.8%) pazienti con descensus utero-vaginale del distretto anteriore-centrale. Nel II gruppo 25 pazienti (31%) con descensus del compartimento centrale-posteriore. Nel III gruppo 20 pazienti (25%), con descensus

## INTRODUZIONE

La chirurgia del prolasso degli organi pelvici risulta essere una delle procedure ginecologiche a cui la donna viene più frequentemente sottoposta nel corso della sua vita. Per molti anni il prolasso uterino ha rappresentato una indicazione all'isterectomia, indipendentemente dalla presenza di patologia uterina e dai desideri della paziente. Lo stile di vita, i desideri e le prospettive delle donne per quel che riguarda la sfera sessuale e le gravidanze si sono però profondamente modificate negli ultimi anni e molte pazienti che si sottopongono ad intervento per prolasso genitale, in realtà, desidererebbero conservare l'utero. La preservazione dell'utero in corso di chirurgia per prolasso ha previsto ad oggi 3 tecniche chirurgiche tradizionali: la tecnica di Manchester, l'isteropessia sacrospinosa e l'isteropessia sacrale, pur essendo pochi gli studi sulla conservazione dell'utero con tale tipo di chirurgia e non ancora definite le indicazioni a tale procedura. Inoltre dalla letteratura emerge l'elevata incidenza di recidiva (20-40%) della chirurgia ricostruttiva vaginale (1, 2). Ma data la natura invasiva della chirurgia aperta e le difficoltà tecniche della sacro-colpopessia laparoscopica, si sono diffuse numerose tecniche chirurgiche vaginali innovative con l'ausilio di kit chirurgici e nuovi materiali protesici, come la sacropessi infracoccigea, che hanno consentito l'impianto agevole e assolutamente sicuro di protesi

negli stessi spazi vaginali, consentendo la possibilità di conservare l'utero e di ridurre l'incidenza di recidive (3- 5).

Da ciò, sulla scia della riparazione dell'ernia in chirurgia, si è diffusa l'utilizzo della chirurgia protesica nella correzione del prolasso genitale. Il fine è quello di ridistribuire le sollecitazioni meccaniche su una superficie più ampia e resistente, invece che concentrare la pressione di rottura nel punto di minore resistenza della fascia coinvolta (3-5). Infatti, raramente si riscontra un difetto isolato in un'area del pavimento pelvico, più frequentemente sono presenti difetti multipli e nella correzione chirurgica di questi difetti si è orientati a considerare il pavimento pelvico nel complesso, senza frammentarlo in compartimenti separati, ma collegati tra loro (6). Negli ultimi anni sono state proposte numerose tecniche chirurgiche vaginali innovative, con l'ausilio di kit chirurgici e nuovi materiali protesici, che hanno proposto l'impianto più agevole e sicuro di protesi negli stessi spazi vaginali, seppure non esenti da complicanze intra e post-operatorie. L'erosione vaginale è stata tra le cause più frequenti ed insidiose di tale tipo di chirurgia.

La tecnica protesica innovativa ed originale da noi utilizzata "isteropessi e ricostruzione vaginale protesica ai legamenti sacrospinosi", che si basa sui principi della Teoria Integrale, propone il rinforzo dei tessuti fasciali e legamentosi danneggiati mediante l'utiliz-

anteriore, centrale e posteriore, sono state sottoposte a ricostruzione vaginale protesica totale. Il follow-up osservato è stato di 18 mesi (range 4-26). I controlli post-operatori sono stati dopo 1, 6, 12, 24 mesi. Il prolasso utero vaginale severo, valutato mediante il POP-Q score System, è stato completamente risolto in tutte le paziente trattate e non si sono osservate recidive. L'età media delle pazienti operate è di 55.5 (38-74), il follow-up medio è stato 18 mesi (4-26). Si sono evidenziati solo 3 casi di erosioni vaginali ed un caso di dispareunia.

**Conclusioni.** Questo studio pilota suggerisce che la nostra tecnica è sicura ed efficace e che garantisce la ricostruzione degli organi pelvici prollassati senza bisogno di ricorrere all'isterectomia e con una bassa incidenza di erosioni.

#### Parole chiave

Prolasso utero-vaginale  
Alterazione statica pelvica  
Isteropessi  
Chirurgia conservativa  
Chirurgia protesica transvaginale

#### Summary

##### **Titolo inglese da fare**

Genital prolapse is a common problem, with a high risk of undergoing anti-incontinence and/or genital prolapse surgery by age 80 years. A lot of advantage vaginal surgical techniques using prostheses have been proposed in the last years, with some intraoperative and postoperative complications. Vaginal erosion has been a possible complication of vaginal surgical techniques using polypropylene mesh. New techniques, enveloped to Centre for Pelvic Reconstructive Surgery at Sydney Adventist Hospital, have been used to Department of Obstetric and Gynaecology "S. Francesco D'Assisi", Oliveto Citra, (Salerno) and to Gynaecological Departments of University "Tor Vergata" in Rome from September 2004 to November 2006 on 80 patients. Polypropylene prostheses (Gynemesh-Soft PS, 10x15cm - GyneMesh, Gynecare Ethicon) were used to reconstruct the pubo-cervix or the recto-vaginal fascia. We performed an anterior-central vaginal reconstruction in 35 (43.8%) patients, central-posterior in 25 (31%) and total reconstructive

zo di materiale sintetico, preservando l'utero e la vagina e la sua elasticità a livello del collo vescicale (7-10). Questo nuovo approccio chirurgico ridurrebbe il dolore e la ritenzione post-operatoria e permetterebbe di effettuare una chirurgia mininvasiva con una breve degenza ospedaliera e una rapida ripresa post-operatoria.

La cura del prolasso è stato l'obiettivo dello studio retrospettivo, effettuato su 80 pazienti con prolasso utero-vaginale di III stadio dal settembre 2004 al novembre 2006.

#### **PRINCIPI E OBIETTIVI DELLA TECNICA PROTESICA AI LEGAMENTI SACROSPINOSI**

Il razionale delle procedure chirurgiche proposte, sviluppate dalla teoria integrale, può essere spiegato solamente con un'accurata conoscenza dell'anatomia pelvica e delle diverse componenti connettivali.

La Teoria Integrale individua 3 zone di disfunzione in cui si possono estrinsecare i danni delle strutture fasciali e legamentose: una zona anteriore che si estende dal meato uretrale al collo vescicale, in cui il danno può coinvolgere i legamenti pubo-uretrali esterni e l'amaca sub-uretrale, una zona centrale che va dal collo vescicale alla cervice uterina o volta vaginale nelle pazienti isterectomizzate, che contiene due strutture che possono essere danneggiate, la fascia pubo-cervicale e l'arco tendineo; la zona posteriore, dalla cervice uterina o volta vaginale al corpo perineale e comprende i legamenti utero-sacrali, la fascia retto-vaginale ed il corpo perineale (6-7). Tali strutture sono supportate da un esteso sistema fasciale che discende lateralmente nello scavo pelvico, si continua medialmente a rivestire la muscolatura del complesso dell'elevatore ani e va ad inserirsi sulla vagina, creando un sistema, finemente connesso, attraverso il quale ogni azione muscolare pelvica viene trasmessa alla vagina e da questa all'uretra, alla vescica, consentendone quindi il normale funzionamento. Nel caso l'anatomia fasciale sia alterata si creano i presupposti per il prolasso utero-vaginale e per le disfunzioni urinarie (incontinenza, sindrome frequenza-urgenza, difetti di svuotamento vescicale), in quanto nel punto dove la fascia è danneggiata avviene anche un punto di interruzione o di dissipamento della trasmissione del vettore di forza muscolare all'organo bersaglio. Nel passato

le procedure chirurgiche vaginali hanno tentato di correggere il prolasso mediante l'attacco delle strutture prollassate alle strutture adiacenti, già compromesse, invece l'obiettivo della nostra tecnica è di sostituire con protesi i legamenti e/o fasce danneggiate, ripristinando le azioni svolte dai muscoli sull'uretra e sulla vescica, tramite l'interposizione della vagina. Inoltre, questa tecnica chirurgica innovativa enfatizza l'importanza dell'utero nei meccanismi di supporto pelvico, attribuendo alla conservazione dell'utero la chiave per creare un piano razionale nell'approccio chirurgico del prolasso, infatti, più del 20% delle pazienti affette da disturbi vescicali ed intestinali risulta essere isterectomizzata (11).

#### **SCOPO DELLO STUDIO**

L'obiettivo di tale studio pilota è stato quello di valutare un nuovo approccio chirurgico protesico di ricostruzione vaginale ed isteropessi in grado di consentire un ripristino assoluto della statica pelvica, preservando l'integrità delle strutture di supporto nel rispetto della funzionalità vescico-uretrale (8-10). Sono stati valutati la cura del prolasso, la funzionalità e la sintomatologia uretro-vescicale, la qualità di vita, l'incidenza di erosioni vaginali, la recidiva del prolasso e altre complicanze intra e post operatorie. In particolare, con tale tecnica chirurgica protesica, rispetto a quelle già proposte, le nostre aspettative si sono concentrate sulla conservatività, sulla più efficace cura del prolasso, intesa come maggiore risalita dell'utero e della vagina e sulla minore incidenza di erosioni, garantiti dal sistema di ancoraggio profondo del materiale protesico (ai legamenti sacro-spinosi, all'arco tendineo), capace di evitare o quantomeno ridurre il fenomeno dello spillage (scivolamento) della mesh e quindi un minore rischio del suo decubito e di erosioni e recidive.

#### **MATERIALI E METODI**

È stata ottenuta l'approvazione del Comitato Etico di Ricerca. A tutte le donne è stata chiaramente spiegata la procedura chirurgica, i rischi associati con la preservazione dell'utero e la necessità di controlli a lungo termine. Dal settembre 2004 al novembre 2006 abbiamo sottoposto trattato 80 pazienti con prolasso utero-vaginale III Stadio (POP-Q score) (11, 12) (Tabella 1).

tion in 20 (25%). The mean follow-up was 18 months (range 4-26). The severe pelvic prolapse, evaluated with the POP-Q System, was completely treated in all the patients and no recurrences were observed. We recorded 3 vaginal erosion and one patient complained of a postoperative dyspareunia. **Conclusions.** This pilot study suggests that our technique is safe and effective and can efficiently repair the pelvic organs prolapse without undergoing hysterectomy and with a low rate of vaginal erosions.

### Key words da fare

**TABELLA 1. Caratteristiche cliniche e demografiche delle pazienti reclutate**

Numero di pazienti	80
Età media	55.5 (38-74)
Parti vaginali	2.4 (0-4)
Menopausa	66 (82.5%)
Terapia ormonale	30 (37.5%)
Numero di pazienti con neonato >4 kg alla nascita	27 (33.4)
Incontinenza urinaria	12 (15%)
Urgenza	6 (7.5%)
Nicturia	4 (5%)
Dolore pelvico	43 (53%)
Stipsi	3 (3.8)

La valutazione clinica ha compreso: anamnesi, visita ginecologica e tutte le indagini preoperatorie indicate nelle linee guida della Società ICS, includendo il questionario sintomatologico (VAS), il questionario sulla sessualità, Kings Health Questionnaire per disturbi urinari, lo score di Wexner, esame urodinamico, l'ecografia transvaginale e la biopsia endometriale. La valutazione del difetto vaginale è stato valutato mediante speculum di Sims, la stadiazione del prolasso con il POP-Q System, effettuata nel preoperatorio e ripetuta ad 1, 6, 12 e 18 mesi nel post-operatorio (tabella 3) (11, 12). Le pazienti sono state tutte dimesse in terza giornata post-operatoria. L'esame urodinamico è stato effettuato dopo 1, 6, 12 e 18 mesi, il VAS score per il dolore post-operatorio in 1°, 3°, 7°, 15° and 30° giornata postoperatoria ed il questionario (King's Health and Wexner) dopo 1 e 6 mesi.

Le pazienti, tutte con prolasso 3° stadio, sono state divise in 3 gruppi a seconda del compartimento maggiormente interessato. Nel I gruppo 35 (43.8%) pazienti con descensus utero-vaginale del distretto anteriore-centrale. Nel II gruppo 25 pazienti (31%) con descensus del compartimento centrale-posteriore. Nel III gruppo 20 pazienti (25%), con descensus anteriore, centrale e posteriore, sono state sottoposte a ricostruzione vaginale protesica totale. Il follow-up osservato è stato di 18 mesi (range 4-26).

I controlli post-operatori sono stati dopo 1, 6, 12, 24 mesi.

La profilassi preoperatoria ha compreso una profilassi antibiotica con Metronidazolo 1 fl endovena, la immersione della protesi in una soluzione antibiotica prima dell'impianto (Cefalosporina). È stata utilizzata in tutti gli 80 casi anestesia loco-regionale. La preparazione intestinale è stata effettuata mediante 2 clisteri evacuati-

vi al mattino e al pomeriggio del giorno precedente all'intervento. Dopo 6 ore dalla fine dell'intervento è stata somministrata eparina a basso peso molecolare s.c., che è stata proseguita fino alla dimissione. La terapia antibiotica con Metrodinazolo e Ciprofloxacina è stata continuata per il periodo di degenza, quest'ultima è stata continuata per 7 giorni dopo la dimissione.

### ANALISI STATISTICA

Tutti i dati sono stati analizzati mediante Statistical Package for the Social Sciences Windows version 13.0 (SPSS, Chicago, Illinois, USA).

### TECNICA CHIRURGICA

Tale nuovo approccio chirurgico, acquisito dopo un approfondito training presso il Centre for Pelvic Reconstructive Surgery at Sydney Adventist Hospital, è stato utilizzato presso l'U.O.C. di Ginecologia del Presidio Ospedaliero di Oliveto Citra e presso la Clinica di Ginecologia-Ostetricia "Tor Vergata", Roma. Le tecniche sviluppate utilizzano la Teoria Integrale nel guidare il chirurgo nel preciso posizionamento delle *mesh*, avvalendosi anche delle tecniche chirurgiche protesiche precedenti, prevedendo l'utilizzo per tutte le pazienti dello stesso materiale protesico in polipropilene monofilamento mediante due mudus operandi (Tensio-Free e Tissue Fissation System) (4, 5).

La tecnica completa, eseguita nel III gruppo, ha compreso una ricostruzione protesica vaginale anteriore (*Figura 1*) ed una posteriore (*Figura 2*).

Ovviamente, per le pazienti del I gruppo, con prolasso utero-vaginale del distretto anteriore e centrale, si è utilizzata solamente la ricostruzione vaginale anteriore (*Figura 3*); mentre per le pazienti del II gruppo con prolaps-

FIGURA 1. Concetti della Sospensione Protetica Anteriore

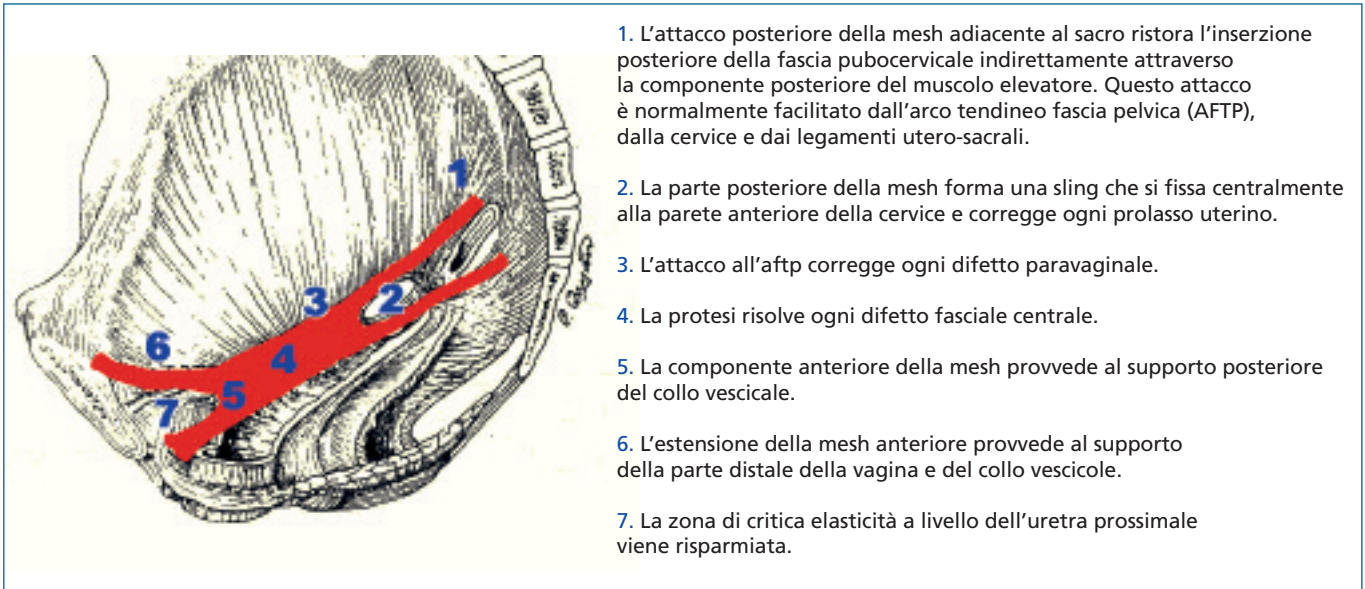
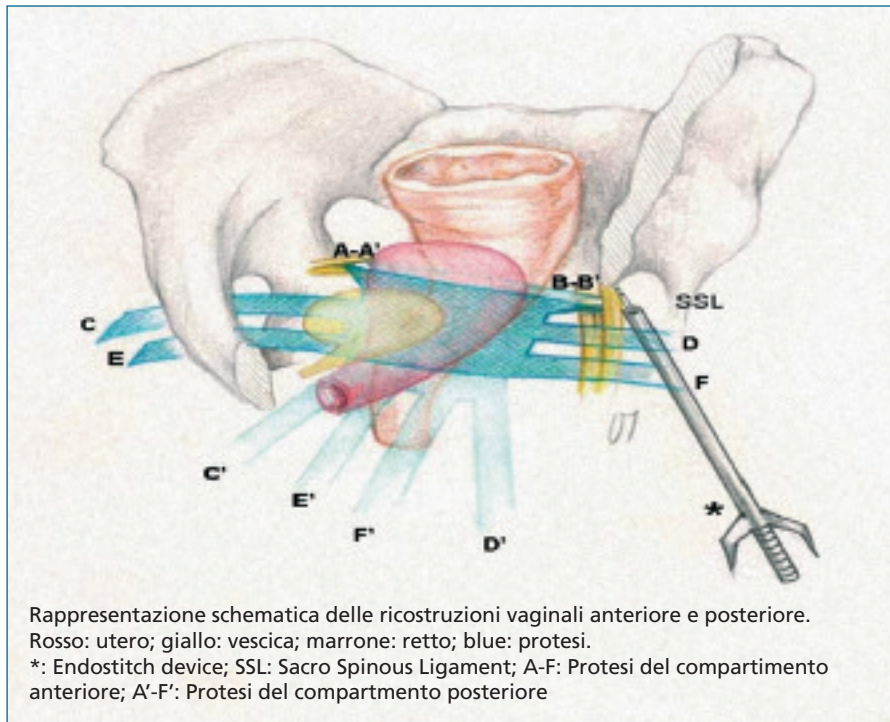


FIGURA 2. Isteropessi e ricostruzione vaginale totale



so del compartimento vaginale centrale e posteriore si è utilizzata la ricostruzione vaginale posteriore (Figura 4, 5).

Sono state utilizzate 2 protesi in polipropilene (Gynemesh-Soft PS, 10x15cm - gynemesh, Gynecare Ethicon), una per la anteriore e l'altra per la posteriore (Figura 4).

L'operazione ha previsto un'incisione media-

na della parete vaginale anteriore e posteriore, dissezione laterale negli spazi paravescicali e pararettali, bilateralmente. Mediante dissezione per via smussa, fino alla parete pelvica laterale, si sono identificati mediante le dita, bilateralmente la fossa otturatoria (FO), l'arco tendineo della fascia pelvica (AFTP), la spina ischiatica (SI), il legamento sacrospino-

so (LSS) ed il muscolo elevatore dell'ano (EA). Mediante fili di sutura non riassorbibile (poliestere 1/0), la protesi è stata fissata, su ciascun lato al corrispondente legamento sacrospinoso, nella metà mediale vicino al sacro, mediante uno strumento monouso denominato Endostitch (Tyco Healthcare, USA). Sia la protesi anteriore, sia la protesi posteriore, sono state sagomate in modo tale da avere, alle loro rispettive estremità apicali, due corte braccia sulle quali sono state successivamente infilate le suture profonde passate sul LSS. Questa fissazione profonda costituisce il I livello di sospensione, infatti i legamenti utero-sacrali (LUS) originano dal sacro in prossimità della sede di inserzione dei LSS e si inseriscono sulla cervice uterina, e proprio questo punto di inserzione costituisce il livello fondamentale di sospensione dell'apice vaginale, sia per la parete vaginale anteriore che posteriore. Tale sospensione della protesi al LSS, rappresenta il punto comune nel trattamento di tutti i prolassi vaginali, in tutti i segmenti vaginali: cistocele, da difetto centrale, da difetto laterale, da difetto trasversale, isterocele, prolasso di volta vaginale ed entero-rettocele.

Successivamente si è passati al completamento del livello 2 di sospensione, sagomando le protesi in modo da creare delle braccia laterali a forma di benderelle, nella estremità della protesi opposta a quella da cui si erano ricavate le braccia corte per il LSS. Tali brac-

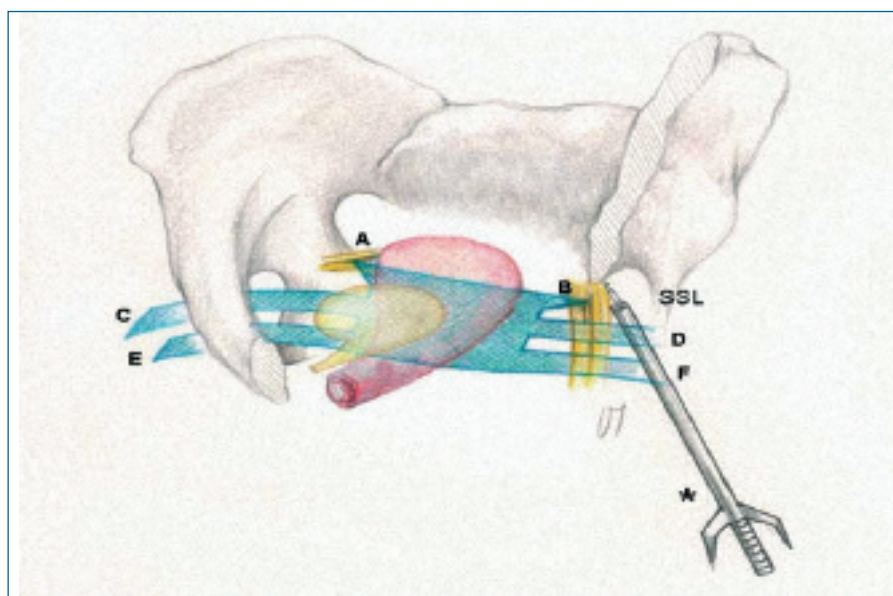
cia più lunghe assicurano, nella ricostruzione vaginale anteriore, la sospensione laterale della protesi ai muscoli otturatori (doppio passaggio trans-otturatorio), in maniera tension-free, mediante un tunneller originale poliuro, curvo ad estremità smussa, provvisto di un asola distalmente (Figura 2, 3).

Per posizionare i 4 fili ai quali successivamente abbiamo legato le 4 braccia della protesi anteriore, abbiamo effettuato 4 incisioni puntiformi con bisturi ad estremità sottile sulla cute a livello della piega genito-femorale a livello del meato uretrale esterno, ed una seconda a livello della giunzione tra il ramo inferiore e il corpo del pube. Abbiamo introdotto il tunneller anteriore, caricato con un nuovo filo. Nel primo passaggio transotturatorio il tunneller viene fatto fuoriuscire nello spazio paravescicale, dopo aver attraversato i muscoli gracile, adduttore breve, grande adduttore, otturatore esterno, membrana otturatoria e muscolo otturatorio interno. Viene recuperato il filo trasportato dal tunneller, che viene portato all'esterno attraverso la vagina, i 2 fili vengono reperati. Il passaggio prossimale, caricato con un nuovo filo, viene orientato in una direzione di progressione discendente, in direzione della spina ischiatica, ed attraversa gli stessi strati già descritti ad eccezione del muscolo gracile. Il filo, viene così portato all'esterno per attrarre all'esterno le braccia più posteriori della protesi anteriore e reperato bilateralmente.

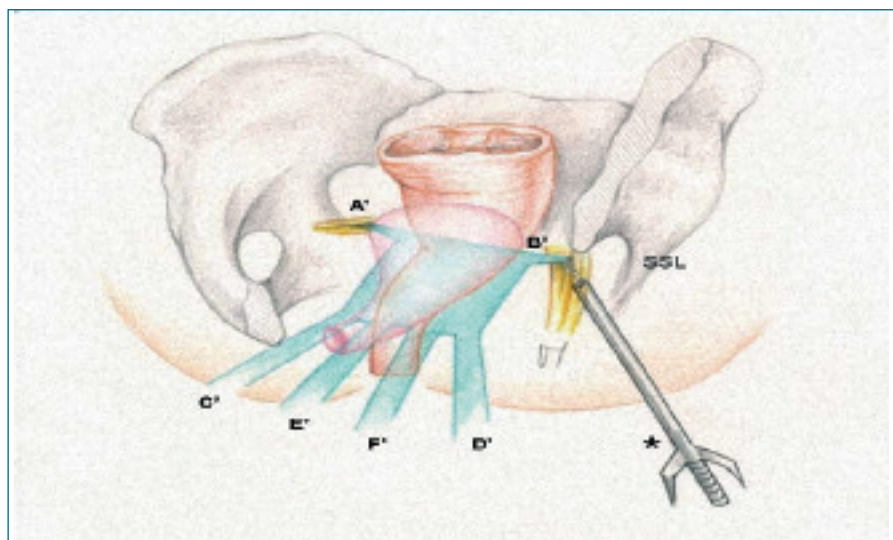
Vengono allacciate le suture precedentemente poste sul LSS ed infilate nelle braccia corte apicali delle protesi, in modo tale che la protesi già risale completamente al livello 1 del LSS (Figure 2, 3).

Posteriormente le braccia della protesi vengono fatte attraversare attraverso i muscoli elevatori dell'ano, bilateralmente, in due punti (prossimamente e distalmente), mediante un tunneller originale poliuro, ad estremità smussa provvisto di un'asola distalmente, che consente l'inserimento del filo di sutura che porterà all'esterno le braccia della protesi posteriore (Figura 2, 4). Col bisturi alla stregua del tempo anteriore, si pratica una incisione puntiforme sulla cute dei glutei, 3 cm lateralmente e 3 cm dorsalmente all'ano. Attraverso di essa si introduce il tunneller posteriore, che attraversa la fossa ischiorettale, in direzione del legamento sacrospinoso, che non

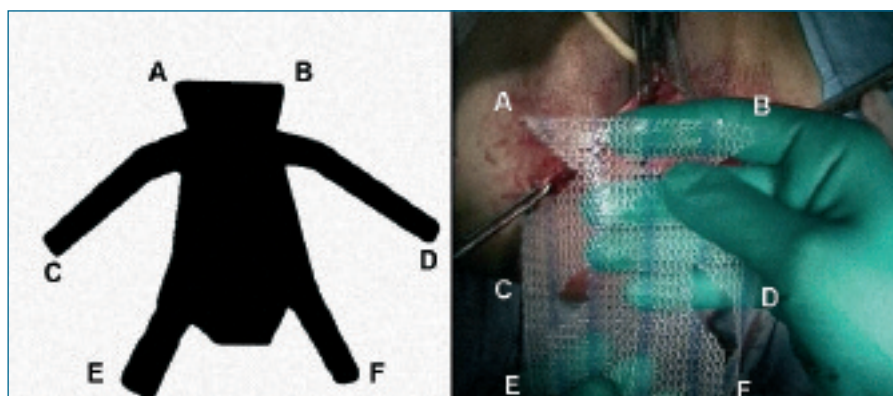
**FIGURA 3. Isteropessi e ricostruzione vaginale anteriore**



**FIGURA 4. Isteropessi e ricostruzione vaginale posteriore**



**Disegno della mesh sagomata per l'isteropessi e ricostruzione vaginale posteriore**



viene attraversato, e viene fatto scorrere al di sotto del piano dell'elevatore dell'ano e viene fatto fuoriuscire nello spazio pararettale. Il filo caricato sul tunneller viene recuperato e portato all'esterno attraverso la vagina e reperimentato. Tale livello costituisce l'attacco laterale della vagina alle pareti pelviche. Tramite le estremità delle protesi trans-muscolari, le protesi vengono sospese ai muscoli e quindi solidarizzate alle loro azioni.

Le estremità delle slings vengono assicurate al capo mediale dei corrispondenti fili trasduttori e trans-elevatore ed attratte all'e-

ne distale della protesi anteriore viene tagliata in modo da costituire un supporto alla vescica fino in corrispondenza del collo, pur non compromettendo la zona di elasticità critica. La porzione distale della protesi posteriore viene sagomata così da ottenere, per ciascun lato, una seconda sling, più distale rispetto alla prima. Questa seconda sling viene fatta passare attorno alle fibre più posteriori del muscolo ischiococcigeo e concorre a ricreare il livello 3 (Figure 3 e 4).

La colpografia è stata eseguita senza exeresi della mucosa vaginale, mediante filo riassor-

bilità e l'efficacia (livello di cura del prolasso) su tutte le pazienti operate, sin dall'immediato post-operatorio (Tabelle 2 e 3).

Si sono evidenziate 3 erosioni vaginali (1 nel I gruppo, 2 nel III gruppo), risolte con l'exeresi di pochi mm della protesi esposta e pochi punti di avvicinamento dei lembi vaginali interessati.

L'intervento è stato molto efficace anche sulla sintomatologia legata al prolasso e sulla scomparsa del peso e del dolore ipogastrico (Tabella 2). Una sola perforazione vescicale si è avuta in una paziente precesarizzata, nel gruppo II, risolta con punti di sutura in 2 strati. Non si sono avute altre complicanze intraoperatorie, nessuna trasfusione di sangue. Non si sono osservate infezioni, ritenzione urinaria, trombosi profonde o embolia polmonare. In accordo con il King's health questionnaire, lo score preoperatorio medio è stato  $1.16 \pm 0.3$ , dopo 1 mese  $4.4 \pm 0.1$  e dopo 6 mesi  $6.4 \pm 0.2$ . Lo score di Wexner ha shiftato da  $13.56 \pm 2.1$  a  $5.05 \pm 1.6$  dopo 1 mese e da  $2.34 \pm 0.5$  dopo 6 mesi.

**TABELLA 2. VAS score per la valutazione del dolore postoperatorio**

Gruppo	Giorni nel Postoperatorio				
	1st	3rd	7th	15th	30th
I	$3.6 \pm 1.1$	$1.6 \pm 0.6$	-	-	-
II	$5.5 \pm 1.8$	$4.2 \pm 1.8$	$2.3 \pm 0.8$	-	-
III	$6.2 \pm 2.4$	$4.1 \pm 1.8$	$3.2 \pm 0.6$	$1.2 \pm 0.4$	-

**TABELLA 3. Valori del POP-Q pre e post-operatori delle pazienti trattate**

Gruppo	Pre-op	Pre-op 1 mese	Post-op 6 mesi	Post-op 12 mesi	Post-op 18 mesi	
Gruppo I:	Ba (Cistocele)	$+2.6 \pm 0.6$	$-3.9 \pm 0.85$	$-3.7 \pm 1.23$	$-3.6 \pm 1.1$	$-3.6 \pm 0.80$
	C (Utero)	$+2.6 \pm 0.5$	$-6.8 \pm 1.35$	$-6.6 \pm 2.70$	$-6.6 \pm 1.60$	$-6.6 \pm 1.35$
	Bp (Posterior)	$-2.8 \pm 0.45$	$-2.8 \pm 0.76$	$-2.6 \pm 0.5$	$-2.6 \pm 0.8$	$-2.6 \pm 0.58$
	Gruppo II:	Ba (Cistocele)	$-3.2 \pm 0.67$	$-3.2 \pm 0.65$	$-3.2 \pm 0.6$	$-3.3 \pm 0.5$
C (Utero)	$+2.8 \pm 0.47$	$-5.6 \pm 1.55$	$-6.0 \pm 1.80$	$-6.2 \pm 1.1$	$-6.0 \pm 0.35$	
Bp (Posteriore)	$+2.2 \pm 0.23$	$-3.1 \pm 0.98$	$-2.9 \pm 0.90$	$-2.9 \pm 0.67$	$-2.9 \pm 0.35$	
Gruppo III:	Ba (Cistocele)	$+2.84 \pm 0.8$	$-3.16 \pm 0.45$	$-3.0 \pm 0.8$	$-3.0 \pm 0.6$	$-3.3 \pm 0.25$
	C (Utero)	$+3.73 \pm 1.1$	$-6.2 \pm 1.70$	$-6.0 \pm 1.45$	$-6.1 \pm 1.1$	$-6.3 \pm 0.60$
	Bp (Posteriore)	$+2.43 \pm 0.9$	$-3.6 \pm 0.25$	$-3.1 \pm 0.60$	$-3.0 \pm 0.7$	$-3.0 \pm 0.25$

sterno. Con questa seconda manovra le protesi vengono distese, senza pieghe e tension-free, sul sottostante corrispondente organo. Il livello 3 di sospensione viene creato fissando la protesi anteriormente al collo vescicale e posteriormente al corpo perineale mediante suture monofilamento a lento riassorbimento (PDS 2/0, Ethicon, USA). La Porzio-

ne (Dexon 2/0, Tyco Healthcare, USA). È stata effettuata sempre una cistoscopia di controllo e un'esplorazione rettale, cateterismo e a zaffatura stipata della vagina con garza imbevuta di Betadine, rimossi dopo 36-48 ore.

## RISULTATI

I risultati sono risultati eccellenti per la tolle-

## DISCUSSIONE

Gli obiettivi che con tale nuovo approccio chirurgico conservativo ci proponevamo di raggiungere, come la riduzione del tasso di recidiva, delle erosioni maggiori, dei disturbi funzionali, della riduzione del dolore post-operatorio, sembrano essere stati raggiunti. In particolare, la preservazione dell'utero con l'efficace cura del prolasso utero-vaginale ottenuta con tale tecnica, ci hanno dato ragione sia dal punto di vista anatomo-funzionale che nel rispettare le esigenze psico-affettive femminili. Infatti, a seguito dei mutati atteggiamenti sessuali nella società occidentale attuale e del valore psicologico ed emozionale degli organi sessuali, i chirurghi debbono valutare e tenere in considerazione i desideri e le preferenze delle pazienti, relativamente alla preservazione della funzione vaginale e dell'utero. Inoltre, l'utero è importante nel supportare la pelvi e più del 20% delle pazienti affette da disturbi vescicali ed intestinali risulta essere stata isterectomizzata. Comprendere l'importanza dell'utero nei meccanismi di supporto pelvico è la chiave per creare un piano razionale nell'approccio chirurgico del prolasso. L'apposizione di un supporto vaginale solido e fortemente anco-

rato a strutture profonde e la sostituzione dei tessuti legamentosi e fasciali deteriorati con legamenti e fascie artificiali, ai quali si è aggiunta la conservazione dell'utero e della vagina esuberante, sono stati i presupposti anatomico-chirurgici fondamentali del successo di questa innovativa tecnica chirurgica. I numerosi punti di attacco della mesh alle strutture laterali e profonde della pelvi rendono assai improbabile una recidiva completa del prolasso, anche se è possibile che si verifichino distacchi focali di uno o di due attacchi. Naturalmente, tale tecnica chirurgica necessita di una curva di apprendimento lunga e sicuramente può essere riprodotta solo in mani di chirurghi vaginalisti esperti. Nonostante ciò, per evitare fallimenti, è necessario fare attenzione a determinati accorgimenti. Infatti, la tecnica può fallire a causa di una inadeguata dissezione, per una errata identificazione delle strutture critiche, per attacchi non corretti, per un posizionamento non corretto delle benderelle laterali della mesh e per una inadeguata grandezza delle protesi utilizzate. Inoltre è fondamentale anche la compliance delle pazienti, per cui la costipazione, il vomito e i disturbi respiratori sono fattori peggiorativi per la riuscita dell'intervento. Inoltre molto importante è il sanguinamento intraoperatorio, le anomalie vascolari, i vasi aberranti, l'utilizzo di farmaci antiaggreganti come l'aspirina, gli antinfiammatori non steroidei, la pregressa chirurgia vaginale e pelvica, che sono tutti fattori ostacolanti il successo dell'intervento. Condizioni infiammatorie ed infettive persistenti (diverticolite, bartolinite e vaginiti periuretriti) sono da tenere in considerazione e da trattare per garantire la riuscita dell'intervento. Di fondamentale importanza gioca la scelta della protesi, la forma, la densità, le dimensioni dei pori, la configurazione. L'antibiotico profilassi e l'immersione del materiale protesico in antibiotico prima di essere posizionato sono pre-

parativi fondamentali. Il posizionamento delle protesi deve essere preciso, evitare il ripiegamento delle stesse, la eccessiva tensione sui tessuti, minimizzare il sanguinamento e fissare le estremità ai tessuti.

Esistono inoltre cause legate alle pazienti che non si attengono ai protocolli, sia per scarsa informazione che per scarsa educazione, come la rapida ripresa lavorativa, le pressioni familiari a sforzi a domicilio, precoce attività sessuale, eccessivo movimento nel postoperatorio.

In conclusione, la tecnica chirurgica, la conoscenza dell'anatomia e chirurgia pelvica, la conoscenza del materiale protesico ed il rispetto rigoroso dei protocolli pre e postoperatori da parte, sia del chirurgo che della paziente, rappresentano i presupposti per il successo della chirurgia protesica innovativa.

#### CONCLUSIONI

Tale studio pilota dimostra l'efficacia di tale tecnica chirurgica nel trattamento chirurgico conservativo del prolasso utero-vaginale severo, senza recidive e con un basso tasso di erosioni vaginali. Sebbene abbiamo trattato un piccolo numero di pazienti, noi crediamo che tali risultati siano confermati da futuri studi prospettici e randomizzati.

#### BIBLIOGRAFIA

1. Olsen AI, Smith VJ, Bergstrom JO, Colling JC, Clark AL. Epidemiology of surgically managed pelvic organ prolapse and urinary incontinence. *Obstet Gynecol* 1997;89:501-6
2. N Sze EHM, Roat TW, Karram MM. Incidence of recurrent cystocele after anterior colporrhaphy with and without concomitant transvaginal needle suspension. *Am J Obstet Gynecol* 1996;175:1476-82
3. Farnsworth BN Posterior intravaginal sling-

plasty (Infracoccygeal Sacropexy) for severe posthysterectomy vaginal vault prolapse – a preliminary report on efficacy and safety. *Int Urogynecol J* (2002)

4. Farnsworth Bn, Parodi M. Total vaginal reconstruction with polypropilene mesh. Objective and functional outcome assessment. *International Urogynecology Journal* 2005; Vol. 16 Suppl.2
5. Farnsworth B, De Vita D. Nuovo approccio protesico nella chirurgia ricostruttiva vaginale per il prolasso vaginale. *Pelvi-Perin. RICP*, 44-46, 2005
6. Wall.LL, delancey JOL The politics of prolapse: a revisionist approach to disorders of the pelvic floor. *Perspect Biol Med* 1991;34:486-496
7. Papa Petros PE The Female Pelvic Floor. Function, Dysfunction and Management According to the Integral Theory. Springer, 2004
8. Papa Petros PE. The female pelvic floor. Chapter 2. Springer Medizin Verlag Heidelberg 2004
9. Delancey JOL. Fascial and muscular abnormalities in women with urethral hypermobility and anterior vaginal wall prolapse. *Am J Obstet Gynecol* 2002;187:93-8
10. Delancey JOL. Anatomic aspects of vaginal eversion after hysterectomy. *Am J Obstet Gynaecol* 1992;166:1717-1728
11. Bump RC, Mattiasson A, Bo K et al. The standardization of terminology of female pelvic organ prolapse and pelvic floor dysfunction. *Am J Obstet Gynecol* 1996;175:10-7
12. Vierhout ME, Stoutjesdijk J, Spruijt J. A comparison of preoperative and intraoperative evaluation of patients undergoing pelvic reconstructive surgery for pelvic organ prolapse using the Pelvic Organ Prolapse Quantification System. *Int Urogynecol J Pelvic Floor Dysfunct.* 2006 Jan;17(1):46-9. Epub 2005 Jul 29

#### RINGRAZIAMENTI:

Prof. Bruce Farnsworth Centre for Pelvic Reconstructive Surgery at Sydney Adventist Hospital